

## Diagnostik von Myopathien

### Was gibt es Neues?

- Die Möglichkeiten der molekularen Diagnostik zeigen, dass bisher phänotypisch scheinbar umschriebene Myopathien durchaus ein sehr viel breiteres klinisches Spektrum aufweisen können.
- Etwa 50% aller erblichen Myopathien können bei adäquater Diagnostik mittlerweile exakt einem molekularen Defekt zugeordnet werden.
- Die exakte Diagnosestellung von Myopathien ist von hoher Bedeutung für Therapie, Prognose, Vermeiden von Komplikationen und ggf. genetische Beratung.
- Trotz der Fortschritte in der molekulargenetischen Diagnostik ist in den meisten Fällen weiterhin zunächst eine Muskelbiopsie indiziert, die an einem myopathologischen Zentrum mit allen modernen Möglichkeiten der technischen Diagnostik untersucht werden sollte.

### Die wichtigsten Empfehlungen auf einen Blick

- Symmetrische, proximale Paresen ohne Sensibilitätsstörung sind starke klinische Hinweise auf das Vorliegen einer Myopathie, es gibt jedoch auch andere Verteilungsmuster (**A**).
- Muskelschmerzen ohne Paresen sprechen eher gegen das Vorliegen einer Myopathie, bei akutem Beginn ist jedoch eine entzündliche Myopathie möglich (**B**).
- Eine über Monate bestehende Erhöhung der Kreatinkinase (CK) auf mehr als das Fünffache des Normalwerts ist ein starker Hinweis auf das Vorliegen einer Myopathie, ein normaler CK-Wert schließt eine Myopathie jedoch nicht aus (**A**).
- Myopathien sind insgesamt selten; die häufigsten Myopathien im Kindesalter sind erbliche Myopathien; die häufigsten erworbenen Myopathien im Erwachsenenalter sind entzündliche Myopathien. Andererseits gibt es auch eine Vielzahl hereditärer Myopathien, die sich ebenfalls erst im Erwachsenenalter manifestieren können, z. B. die myotone Dystrophie Typ 2 (proximale myotone Myopathie, PROMM), die fazioskapulohumerale Muskeldystrophie (FSHD) oder die Glykogenose Typ II (Morbus Pompe) (**A**).
- Die häufigsten Formen der Gliedergürteldystrophien (limb girdle muscular dystrophy, LGMD) sind im deutschsprachigen Raum nach derzeitigem Kenntnisstand die autosomal-rezessiv vererbten LGMD 2A (Calpainopathie) und die LGMD 2I (Mutation im FKRP-[fukutin-related protein] Gen).
- Die exakte Diagnostik einer Myopathie sollte immer angestrebt werden und erfordert in der Regel eine Gewebeentnahme an einem hochspezialisierten Zentrum mit entsprechender Erfahrung in der Myopathologie. In bestimmten Fällen kann eine molekulargenetische Diagnostik primär zielführend sein (z. B. okulopharyngeale Muskeldystrophie [OPMD], FSHD, myotone Dystrophie Typ 1 Curschmann-Steinert [DM 1], myotone Dystrophie Typ 2, frühere Bezeichnung proximale myotone Myopathie [PROMM, DM 2], Duchenne-Dystrophie [DMD]) (**A**).
- In der Regel sollten bei Patienten mit Myopathien Herz- und Lungenfunktion untersucht werden (**B**).

## Vorbemerkung

Die Labormethoden zur diagnostischen Aufdeckung von Krankheiten, die den Muskel betreffen oder ihn zumindest beteiligen, reichen von einfach durchzuführenden, aber relativ unspezifischen Laboruntersuchungen bis zu arbeitsaufwändigen Verfahren, die nicht selten nur Speziallaboratorien vorbehalten bleiben. Dabei kommt nach wie vor der feingeweblichen Untersuchung eines Biopsats große Bedeutung zu. Eine genaue klinische Untersuchung und die exakte Bewertung der Symptome weisen häufig die Richtung, in die der weitere diagnostische Weg zu führen hat (siehe **Tab. 2, Abb. 1**).

## Strategien zur Differenzierung angeborener und erworbener Myopathien

Wenn in der Eigenanamnese die Symptome Muskelschwäche und Muskelatrophie im Vordergrund stehen, bedürfen sie einer eingehenden, durch gezielte Befragung ergänzten Analyse. Vor allem bei Muskelschwäche sind genaue Angaben über

- deren Hauptlokalisation,
- den zeitlichen Verlauf ihrer Entstehung und Ausbreitung,
- ihr Ausmaß (praktische Beispiele für die konkrete Bewegungsbehinderung) und
- die besondere Verlaufscharakteristik (z. B. episodisch, schubweise oder langsam progredient)

der Grundstein für die richtige Diagnose.

### Eigenanamnese

Die zeitliche Zuordnung von Muskelatrophien, die dem Patienten auffallen, zur entsprechenden Muskelschwäche ist von vorrangiger Bedeutung. Fakultative Zusatzsymptome, oben der Muskelschmerz, bedürfen einer ähnlich eingehenden anamnestischen Eingrenzung. Nur der muskelkaterähnliche, tief im Inneren der großen Extremitätenmuskeln empfundene Schmerz kann als Charakteristikum einer Myopathie gelten. Die viel häufigeren schmerzhaften Muskelverspannungen mit sog. Triggerpoints beim myofaszialen Schmerzsyndrom sind streng abzugrenzen von Muskelschmerzen bei Myopathien (siehe Leitlinie „Myalgie“). Verlaufsbesonderheiten des Muskelschmerzes, vor allem die Frage seiner Abhängigkeit von Muskelarbeit, sind zu analysieren. Weiterhin ist nach Muskelzuckungen als Hinweis auf Faszikulationen und nach Muskelkrämpfen zu fragen. Die Anamnese muss gezielte Fragen hinsichtlich der Möglichkeit von exogen-toxischen oder medikamentös bedingten Myopathien umfassen. Ebenso sind mögliche endokrine Störungen als Ursache von muskulären Symptomen zu beachten.

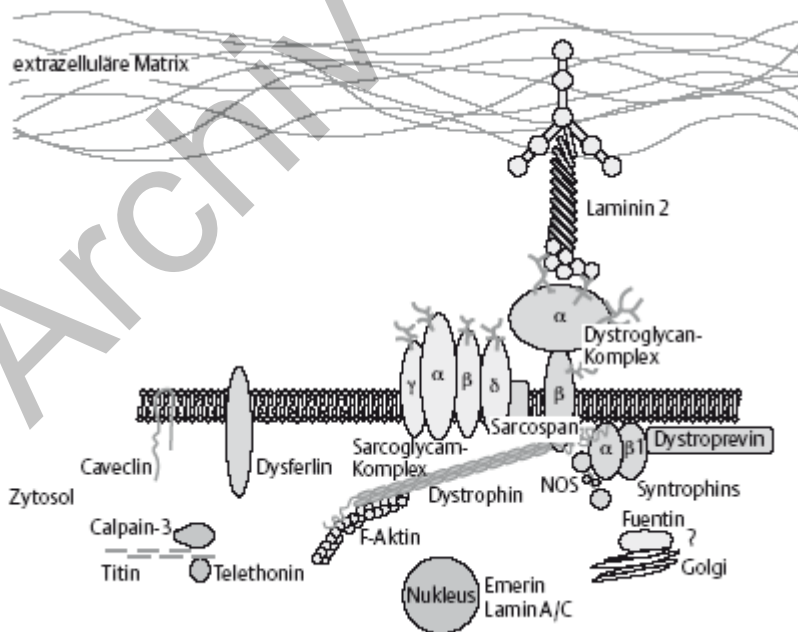
### Familienanamnese

Eine große Zahl neuromuskulärer Erkrankungen ist hereditär. Generell sollte bei der Familienanamnese versucht werden, von mindestens zwei Generationen in der Aszendenz detaillierte Angaben zu erhalten, wobei die Frage nach einer möglichen Konsanguinität wichtig ist. Weiterhin ist in Kenntnis der Tatsache, dass speziell autosomal-dominante Erkrankungen ein sehr variantenreiches Erscheinungsbild zeigen können, nach subtilen Symptomen zu fragen; man sollte sich alte Fotografien zeigen lassen und ggf. auch von der Möglichkeit Gebrauch machen, erreichbare Familienangehörige selbst zu untersuchen. Die Einstufung eines Krankheitsbildes als sporadischen Fall einer hereditären Erkrankung kann erst nach Ausschöpfung all dieser Bemühungen erfolgen (**Tab. 1**).

**Tabelle 1** Hereditäre und erworbene Myopathien (Beispiele)

Hereditäre Myopathien	Erworbene Myopathien
<ol style="list-style-type: none"> <li>1. Progressive Muskeldystrophien (Abb. 1)</li> <li>2. Kongenitale Myopathien mit Strukturbesonderheiten (z. B. Central Core Disease)</li> <li>3. Metabolische Myopathien:                             <ul style="list-style-type: none"> <li>- mit progredienter Muskelschwäche und-atrophie (z. B. Morbus Pompe)</li> <li>- mit belastungsabhängigen, schmerzhaften Krämpfen (z. B. McArdle-Syndrom)</li> <li>- mit rezidivierenden Rhabdomyolysen (z. B. Carnitin-palmitoyltransferase-II-[CPT-II-] Mangel)</li> <li>- mit externer Ophthalmoplegie (z. B. mitochondriale Erkrankungen)</li> </ul> </li> </ol>	<ol style="list-style-type: none"> <li>1. Myositiden                             <ul style="list-style-type: none"> <li>- erregerbedingt (z. B. Coxsackie-, Influenza-, Echo-, Epstein-Barr-Viren)</li> <li>- immunogen (z. B. Polymyositis, Dermatomyositis, Overlap-Syndrome)</li> </ul> </li> <li>2. Toxische Myopathien                             <ul style="list-style-type: none"> <li>- medikamentös-toxisch (z. B. Statine, serotonerge Substanzen, Amiodaron)</li> <li>- andere exogene Toxine (z. B. Alkohol, Heroin, Kokain)</li> </ul> </li> <li>3. Endokrine Myopathien                             <ul style="list-style-type: none"> <li>- bei Schilddrüsenfunktionsstörungen (z. B. thyreotoxische Myopathie, hypothyeste Myopathie)</li> <li>- bei Nebennierenrindenfunktionsstörungen (z. B. Steroid-Myopathie)</li> <li>- bei Hyperparathyreoidismus</li> </ul> </li> </ol>

**Abbildung 1** Schematische Darstellung von Proteinen des Skelettmuskels, deren Defekte verschiedenen progressiven Muskeldystrophien zugeordnet werden können.



## Leitsymptome

### Hauptbefund Muskelschwäche

Die bei Muskelkrankheiten oft ganz im Vordergrund stehende Angabe der Muskelschwäche ist ein zunächst vieldeutiges Symptom, das im Wesentlichen von dissoziativen Störungen auf der einen und einer sog. Allgemeinsymptomatik bei internistischen Erkrankungen auf der anderen Seite abgegrenzt werden muss. Neben weiteren Zusatzsymptomen hilft die Lokalisation der angegebenen Schwäche bei den differenzialdiagnostischen Überlegungen. Myopathien lassen in der Mehrzahl der Fälle eine Bevorzugung der proximalen Extremitätenmuskulatur, häufig auch unter Einschluss der vorderen Halsmuskeln und der Muskulatur des Rumpfes, gelegentlich auch des Gesichts erkennen. Bei Erkrankungen des peripheren Nervensystems stehen dagegen häufig distale Muskelgruppen im Vordergrund. Generell zu differenzieren ist zwischen einer dauerhaften Muskelschwäche, die sich bei Anstrengungen meist verstärkt, und einer episodisch auftretenden Symptomatik.

### Hauptbefund Muskelatrophie

Entscheidende differenzialdiagnostische Bedeutung kommt der Frage zu, ob und, wenn ja, in welchem Grad die klinisch schwachen Muskeln auch atrophisch sind. Hier muss allerdings einschränkend immer bedacht werden, dass subkutanes Fettgewebe sichtbare Atrophien kaschieren kann. Dies ist jedoch im Regelfall durch eine sorgfältige Palpation aufzudecken (ggf. mit Hilfe der Bildgebung, z. B. CT, MRT, nachzuweisen).

### Klinische Differenzialdiagnose neuromuskulärer Systemerkrankungen

Motorisches Kardinalsymptom vieler neuromuskulären Erkrankungen ist eine schlaffe, mit Muskelatrophien einhergehende Parese. Diese findet sich sowohl bei Schädigungen des peripheren Nervensystems als auch der Muskulatur. Ausnahmen stellen die Erkrankungen der motorischen Endplatte, der Muskelfasermembran (Myasthenie und Myotonie) und einige der metabolischen Myopathien dar.

Lokalisatorisch ist von Bedeutung, ob die Symptome symmetrisch oder asymmetrisch oder gar einseitig erscheinen. Bei systemischen Schädigungen sind symmetrische Ausfälle, bei lokalisierten Schädigungen sind einseitige Manifestationen zu erwarten. Systemische Erkrankungen des Muskels manifestieren sich vor allem und zunächst in proximalen Muskeln. Es gibt allerdings seltene Myopathien, bei denen von Beginn an distale Muskelgruppen mit betroffen sind oder sogar klinisch im Vordergrund stehen (sog. distale Myopathien). Bei Säuglingen ist häufig die allgemeine Muskelhypotonie das führende klinische Bild (sog. Floppy-Infant-Syndrom).

### Seltene klinische Zusatzsymptome bei bestimmten Myopathien

#### Besonderheiten in der Verteilung sind:

- Beteiligung der mimischen Muskulatur (Facies myopathica), insbesondere bei der facioscapulohumeralen Muskeldystrophie
- Beteiligung der extraokulären Muskeln (Ptosis, Einschränkung der Bulbusmotilität), vor allem bei myotonen Myopathien, mitochondrialen Myopathien, Myasthenia gravis
- Beteiligungen der oropharyngealen Muskulatur, vor allem bei der seltenen okulopharyngealen Muskeldystrophie, aber auch bei Myositiden

- Beteiligung der Nackenmuskulatur, insbesondere bei entzündlichen Muskelerkrankungen
- Beteiligung der paraspinalen Muskulatur, vor allem bei progressiven Muskeldystrophien sowie einigen seltenen hereditären Myopathien
- Beteiligung der Atemmuskulatur, vor allem bei den progressiven Muskeldystrophien und einigen seltenen kongenitalen Myopathien
- Kontrakturen (z. B. Hauptmann-Thannhauser-Muskeldystrophie [HTMD], Emery-Dreifuss-Muskeldystrophie [EDMD] mit primären Kontrakturen oder bestimmte Muskeldystrophien mit sekundären Kontrakturen infolge der fortschreitenden Muskelerkrankung)

#### **Beteiligung anderer Organe:**

- Bei der Beteiligung anderer Organe steht das Herz häufig im Vordergrund. Wenn viele andere Organsysteme betroffen sind, ist insbesondere an eine mitochondriale Erkrankung zu denken.
- Zentralnervöse Beteiligungen (kongenitale Muskeldystrophien, insbesondere Muscle-eye-brain-disease [MEB] und Walker-Warburg-Syndrom [WWS], Duchenne-Dystrophie, myotone Dystrophie Curschmann-Steinert [DM 1]).

## **Diagnostik**

### **Labordiagnostik**

Die Bestimmung der **Kreatinkinase (CK)** erlaubt einen einfachen und schnellen Überblick über das Ausmaß des Muskelfaseruntergangs, sie gibt aber keinen Hinweis auf den Grund des Zelluntergangs und damit auf die zugrunde liegende Erkrankung. Als Grundregel gilt: Die CK-Erhöhung sollte mindestens einmal bestätigt werden, wobei auf körperliche Schonung vor der Kontrolluntersuchung geachtet werden muss! Im Allgemeinen gilt die Faustregel, dass eine CK über 1000 U/l (normal < 180 U/l) auf eine primär myogene Ursache hindeutet (**Tab. 2**).

**Tabelle 2** Hilfen zur diagnostischen Zuordnung der wichtigsten Formen hereditärer und erworbener Myopathien. Fett gedruckt sind die überwiegend wegweisenden Befunde

*CK = Kreatinkinase; (+) = gering erhöht (ca. 0,5- bis 1-fach); gering erhöht (ca. 1- bis 4-fach); ++ = mäßig erhöht (ca. 3- bis 10-fach); +++ = sehr stark erhöht (ca. 10-fach und mehr); IBM = Einschlusskörpermyositis*

Archiv - alte Auflage

	Progressive Muskel-dystrophie Typ Duchenne/Becker	Gliedergürtel muskeldystrophie (LGMD)	Fazioskapulo humerale Muskel-dystrophie (FSHD)	Kongenitale Myopathien mit Struktur-besonderheiten	Metabolische Myopathien	Immunogene Myositiden	Mitochondrio pathien
Labor	CK +++ (im späten Krankheitsstadium) CK + möglich	CK +++/+/normal	CK +	CK (+)	CK +/-	CK +++ (Ausnahme: IBM: CK +/++)	CK +/-/normal
Andere Zusatz-untersuchun-gen					Nichtischämischer Unterarm-belastungstest (ggf. ischämischer Belastungstest) Messung von Enzymaktivität aus Leukozyten	Myositis-assoziierte Autoantikörper	Fahrrad-Belastungstest
Muskelbiopsie	Routine Enzymhistologie <b>Immunhistochemie</b> <b>Dystrophin</b> <b>Western-Blot</b> <b>Dystrophin</b>	Routine Enzymhistologie <b>Immunhistologie</b> Dystrophin 1- 3 Dysterlin $\alpha$ -Dystroglykan Sarkoglykane Caveolin-3 <b>Western-Blot</b> einschl. Calpain	Nur zur Differenzialdiagnose, falls klinisch nicht eindeutig	Routine <b>Enzymhistologie</b> <b>Elektronen-mikroskopie</b>	Routine Enzymhistologie Enzymmessung aus Muskelgewebe	Routine <b>Enzymhistologie</b> <b>B-Zellen</b> <b>CD 4-Zellen</b> <b>CD 8-Zellen</b> <b>Makrophagen</b> <b>C</b> <b>5/B9-Kompleme</b> <b>nt</b> <b>MHC-Klasse-1-</b>	Routine Enzymhistologie SDH und COX/SDH und Trichrom <b>cox-negative Fasern</b> , <b>ragged-red-Fasern</b>

	Progressive Muskel-dystrophie Typ Duchenne/Becker	Gliedergürtel muskeldystrophie (LGMD)	Fazioskapulo humerale Muskel-dystrophie (FSHD)	Kongenitale Myopathien mit Struktur-besonderheiten	Metabolische Myopathien	Immunogene Myositiden	Mitochondrio pathien
Molekulargene-tik	Dystrophin-Gen, Mutationsnachweis	LGMD 2A und LGMD 2I Mutationsnachweis	Verkürztes EcoRI-Fragment, Chromosom 4q	Nur ergänzend	Ggf. Mutationsnachweis (z. B. Morbus Pompe)	Antigene Elektronen-mikroskopie(v. a. für IBM)	Mutationsnachweis, teils nur aus Muskelgewebe möglich



Die Messung von **Enzymen**, die im Muskelstoffwechsel eine Rolle spielen, kann bei bestimmten Myopathien wegweisend sein und wird in spezialisierten (Muskel-)Labors durchgeführt. Einige solcher Enzymmessungen erfolgen im biopsierten Muskelgewebe selbst (z. B. Atmungskettenenzyme bei Verdacht auf mitochondriale Krankheiten), andere in Leukozyten (z. B.  $\alpha$ -Glukosidase bei Verdacht auf Morbus Pompe).

Die Bestimmung der **Autoantikörper** bei Myositiden hat meist nur eine Bedeutung in der Diagnostik von akuten Verlaufsformen der Dermatomyositis und von sog. Overlap-Syndromen. Es können dabei sowohl antinukleäre Antikörper (z.B. Anti-PmSCL) als auch antizytoplasmatische Antikörper (z. B. Jo-1) vorkommen.

Die Untersuchung des Muskels unter **Belastungsbedingungen** erfolgt mit Hilfe des Ischämietests zur Frage nach Myoadenylatdeaminasemangel (fehlender Ammoniakanstieg bei ausreichendem Laktatanstieg) oder nach Störung der Glykogenolyse oder Glykolyse (fehlender Laktatanstieg); wahrscheinlich mit gleicher Aussagekraft, aber geringerem Komplikationsrisiko kann derselbe Test nichtischämisch durchgeführt werden. Beim Fahrradbelastungstest weist ein pathologisch hoher Laktatanstieg auf einen Defekt der mitochondrialen Atmungskette hin.

#### **Elektrophysiologische Untersuchungsmethoden**

Die Elektrophysiologie sollte als Hilfsuntersuchung für die Diagnose einer Muskelerkrankung herangezogen werden. Es sollte unbedingt darauf geachtet werden, dass bei den im Allgemeinen symmetrischen Muskelerkrankungen die Muskelbiopsie am kontralateralen Muskel durchgeführt wird, da durch die EMG-Untersuchung auch Muskelfaseruntergänge mit zellulärer Abräumreaktion ausgelöst werden können und dann falschpositiv als Hinweis für eine Myopathie gewertet werden.

#### **Bildgebende Untersuchungen: CT und MRT**

Die Computertomographie hat bei systemischen Myopathien ihren Stellenwert zugunsten der Kernspintomographie weitgehend verloren. Einsatzgebiete sind nur mehr lokale Muskelveränderungen und Muskelverkalkungen.

Die Kernspintomographie ist das wichtigste bildgebende Verfahren bei entzündlichen Muskelkrankheiten. Bei akuten Myositiden kann das Muskelödem dokumentiert werden. Bei chronischen Myositiden kann durch den Einsatz fettunterdrückender Untersuchungssequenzen eine für die Biopsie noch besonders geeignete Stelle festgelegt werden, bei der noch keine vollständige fettige Transformation des Muskels erfolgt ist.

Weiterhin können durch das MRT (oder CT) subklinische Verteilungsmuster von Muskelatrophien nachgewiesen werden, die für einzelne Myopathien charakteristisch sind.

#### **Morphologische Untersuchungsmethoden**

Die Untersuchung der Muskelbiopsie gehört wegen der Vielfalt der heute möglichen und erforderlichen Techniken in die Hände von Speziallabors.

Für die Auswahl des Biopsieortes gilt als Faustregel, dass ein Extremitätenmuskel gewählt werden sollte, der im Verteilungsmuster der Erkrankung nicht allzu stark betroffen ist.

Für die morphologische Diagnostik bieten sich histologische, histochemische, immunhistochemische

und elektronenmikroskopische Techniken an. Diese Untersuchungstechniken erfordern 3 Arten der unmittelbar postoperativen Gewebsverarbeitung, nämlich

- Aufblocken eines Gewebstückes und sofortiges Einfrieren in stickstoffgekühltes Isopentan für Routinehistochemie und die meisten immunhistochemischen Untersuchungen
- Tieffrieren eines unfixierten Muskelstückchens in flüssigem Stickstoff für biochemische Untersuchungen
- Fixation in gepuffertem Glutaraldehyd für Semidünnschnitte/Elektronenmikroskopie

Die Fixation in Formalin oder einem anderen Fixativ für die Routinehistologie entspricht nicht mehr dem Standard einer modernen Diagnostik.

### **Molekulargenetische Untersuchung**

Bei klinisch nicht sicher einzuordnendem Phänotyp und bei fehlendem Hinweis auf Heredität geht die Muskelbiopsie der molekulargenetischen Untersuchung voraus.

Bei Erkrankungen mit monogenetischer Vererbung und eindeutig klarem Phänotyp stellt die molekulargenetische Diagnostik die Methode der ersten Wahl dar; eine Muskelbiopsie ist dann nicht gerechtfertigt (z. B. Dystrophinopathie Typ Duchenne oder Typ Becker, FSHD, PROMM/DM 2, myotone Dystrophie Typ Curschmann-Steinert/DM 1, OPMD).

An die molekulargenetischen Untersuchungen sollten hohe ethische Anforderungen gestellt werden. Der Hauptstellenwert von humangenetischen Untersuchungen liegt heutzutage noch in der prognostischen Einordnung sowie der Familienberatung bei hereditären Myopathien, wird aber in Zukunft auch zunehmend wichtig für therapeutische Entscheidungen.

Einsendungen zur molekulargenetischen Diagnostik mit einem differenzialdiagnostisch weit gestreuten Suchauftrag sind in der Regel unsinnig, der Verdacht auf das Vorliegen einer definierten Entität muss gegeben sein.

### **Expertengruppe**

*Dr. med. Katharina Eger, Klinik und Poliklinik für Neurologie, Martin-Luther-Universität Halle-Wittenberg*

*Prof. Dr. med. Wolfgang Löscher, Neurologische Universitätsklinik Innsbruck*

*Prof. Dr. med. Dieter Pongratz, Neurologische Klinik und Poliklinik, Ludwig-Maximilians-Universität München*

*Prof. Dr. med. Kai M. Rösler, Neurologische Universitätsklinik, Inselspital Bern*

*Prof. Dr. med. Stephan Zierz, Klinik und Poliklinik für Neurologie, Martin-Luther-Universität Halle-Wittenberg*

**Federführend:** *Prof. Dr. med. Stephan Zierz, Martin-Luther-Universität Halle-Wittenberg, Universitätsklinik und Poliklinik für Neurologie, Ernst-Grube-Straße 40, 06120 Halle*

E-Mail: [stephan.zierz@medizin.uni-halle.de](mailto:stephan.zierz@medizin.uni-halle.de)

Die Konsensusfindung erfolgte mithilfe eines modifizierten Delphi-Verfahrens.

### **Wichtige URLs**

<http://www.dgm.org>

<http://www.md-net.org>

<http://www.neuro.wustl.edu/neuromuscular/>

### **Literatur**

Engel AG, Franzini-Armstrong C, eds. Myology, 2<sup>nd</sup> ed., vol. 2. New York: McGraw-Hill, 2003.

Karpati G, ed. Structural and molecular basis of skeletal muscle diseases. Basel: ISN Neuropath Press 2002

Karpati G, Hilton-Jones D, Griggs RC, eds. Disorders of voluntary muscle. Cambridge: Cambridge University Press, 2001.

Pongratz D, Zierz S, Hrsg. Neuromuskuläre Erkrankungen – Diagnostik, interdisziplinäre Therapie und Selbsthilfe. Köln: Deutscher Ärzte-Verlag, 2002.

Spuler S, von Moers A, Hrsg. Muskelkrankheiten – Grundlagen, Diagnostik und Therapie. Stuttgart: Schattauer, 2004.

Zierz S, Jerusalem F, Hrsg. Muskelerkrankungen, 3. Aufl. Stuttgart. Thieme, 2003.